

가족력을 보인 다발성 증식성 모낭종양

—1예 보고—

국립의료원 병리과, 피부과*

김인숙 · 손진희 · 안혜선 · 서정일
박 효 숙 · 김 수 조* · 손 숙 자*

서 론

증식성 모낭종양(Proliferating trichilemmal tumor)은 모낭 말단부위의 외근모초(outer root sheath) 협부에서 발생하는 비교적 드문 피부 부속기 양성 종양으로 일반적으로 고령의 여성에서, 주로 두피에 단일 병변으로 나타나는 것으로 알려져 있으나 간혹은 몇개의 모낭종(Trichilemmal cyst)과 혼합되어 나타날 수도 있다고 하며¹⁾ 최근 문헌에²⁾ 의하면 이러한 병변이 다발성, 유전성으로 발생한 예들의 보고도 있다.

저자들은 64세의 남자에서 두피(48개), 등(32개), 안면등 손, 발바닥을 제외한 전신에 총 157개의 증식성 모낭종양과 모낭종들이 산재되어 있고 그 어머니와 환자의 아들에서도 같은 병변을 보여 유전성을 시사하는 1예를 경험하고 이의 비교적 특이한 임상 소견과 회귀성에 비추어 문헌 고찰과 함께 보고하는 바이다.

증 례 보 고

환자는 64세된 남자로서 손, 발바닥을 제외한 전신에 수많은 용기성 피부병소를 주소로 내원하였다.

병소는 40년 전에 처음으로 발견되었으며 두피에서 다수의 결절들이 만져졌다고 하였고 그 후 크기와 숫자가 서서히 증가하면서 전신으로 퍼져 가장 큰 것이 호두크기만 하였다. 총 숫자는 157개로 두피와 등에 특히 밀집

하여 분포하고 있었는데 각각 48개, 32개였고 나머지는 안면(16), 하지(17), 둔부(6)에 산재되어 있었다. 두피의 병소는 대개가 비교적 잘 구분이 되는 용기형의 둥글거나 약간 불규칙한 경질성 결절로, 많은 것에서 딱딱하게 만져져 석회화의 동반이 의심되었고 몸통과 사지의 것들은 낭성으로서 몇개에서는 염증반응도 동반되어 있으나 케양이나 괴사는 발견되지 않았다(Fig. 1).

모든 일반 검사소견은 정상이었고 다만 두부 방사선 소견상 다수의 연조직 석회화를 관찰할 수 있었다.

또한 가족력상으로 환자의 어머니에서 동일한 결절성 병변이 있었다고 하였으나 조직검사는 시행되지 않았고 현재 27세의 아들에서도 머리와 양 어깨에서 유사한 낭성 병소가 다수로 관찰되고 있다.

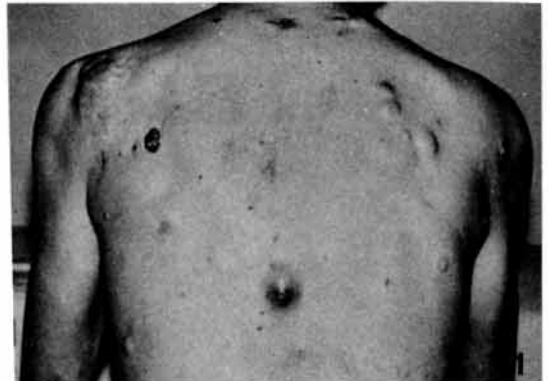

Fig. 1 Multiple irregular, but relatively well defined round nodules are present throughout the back. Some of them are cystic, inflammatory or xanthophytic lobular in appearance.

*본 논문의 요지는 대한병리학회 제38차 추계학술대회에서 발표되었음.

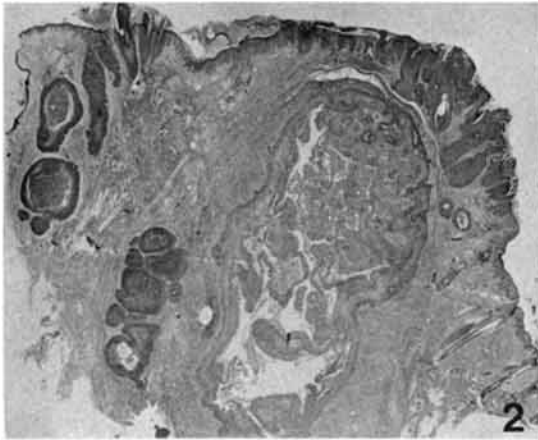


Fig. 2 Multiple trichilemmal cysts and large and small sized proliferating trichilemmal tumors are scattered in dermis. (H&E)

병리조직 소견

여러 부위에서 실시된 조직 검사는 현미경적 소견으로 다양한 양상을 띄고는 있었으나 근본적으로는 모두 비교적 특징적이며 공통적인 병리 소견을 보여주고 있다. 즉 모낭의 외근모초(outer root sheath)를 구성하는 상피세포로 형성되어진 다수의 낭포성 병소들과, 이와는 별개로 이같은 세포들의 왕성한 증식으로 형성된 충실성 종양들이 주위와는 비교적 명확한 경계를 보이면서 진피 상부로부터 하부 깊은 곳까지 혼재하고 있으며 (Fig. 2), 또한 이들이 각각 표피와 연결된 모낭으로, 이 직접 일차적으로 발생하는 부분 뿐 아니라 두 병소가 상호 연관되어 함께 발생한 부분도 관찰된다 (Fig. 3). 종양은 외근모초의 세포가 증식하여 불규칙하게 혼합되면서 배열된 소엽(lobule)이나 소주(trabeculae) 또는 좀더 넓은 엽(sheet)들로 이루어져 있고 그들의 사이사이로는 급격한

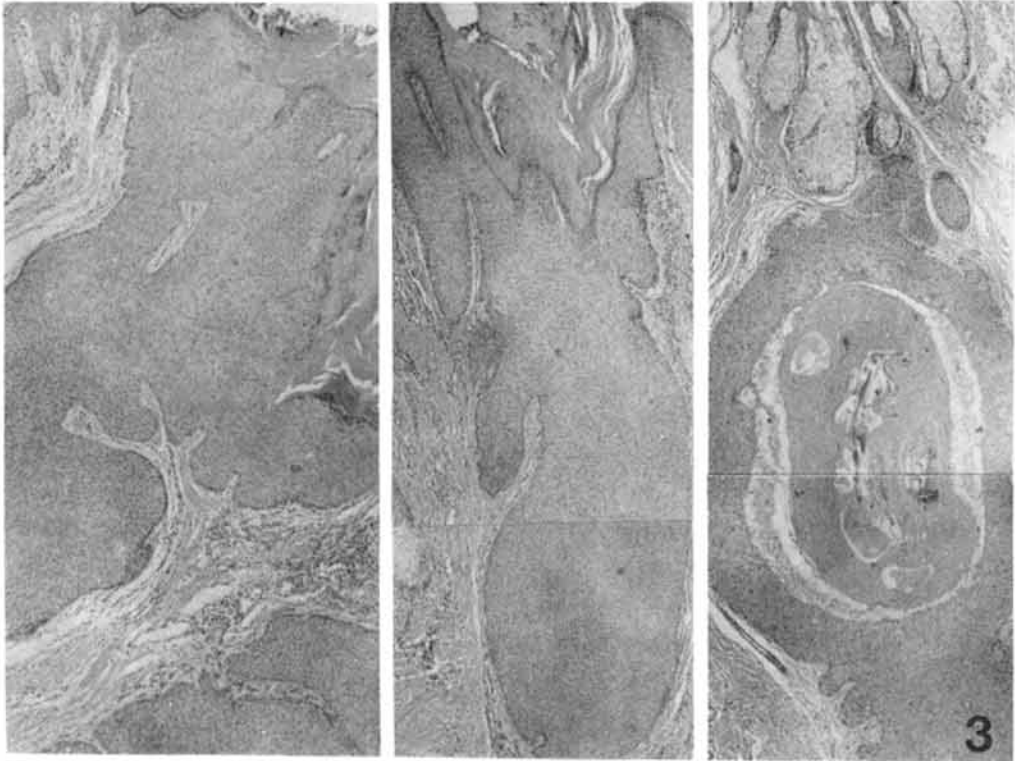


Fig. 3 The primary foci of both tumor and cyst are associated with epidermis with often connection between them. (H&E, $\times 60$)

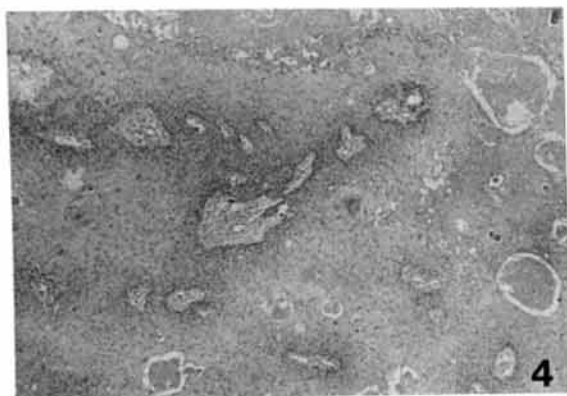


Fig. 4 The tumor is composed of irregularly anastomosing lobules, trabeculae and sheets of proliferated trichilemmal epithelial cells. (H&E, $\times 60$)

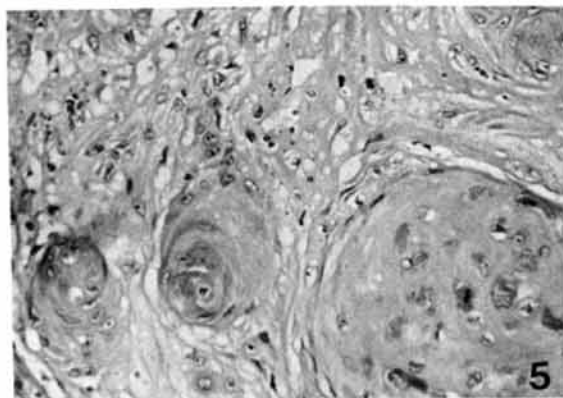


Fig. 5 There also exhibit several squamous eddies with mild cellular atypism. (H&E, $\times 600$)

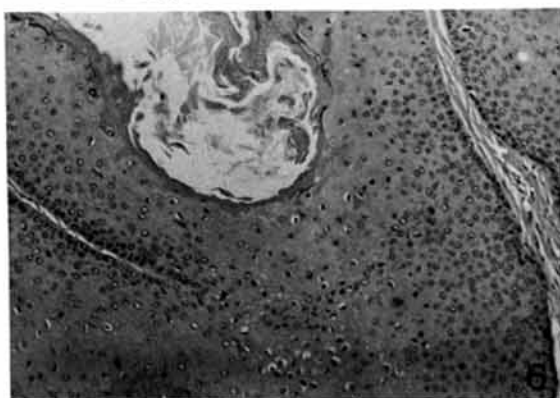


Fig. 6 The majority of trabeculae show peripheral palisading arrangement of basaloid cells and squamoid cells having PAS-positive clear cytoplasm in the intermediate layer with central eosinophilic, amorphous trichilemmal keratinization. (H&E, $\times 600$)

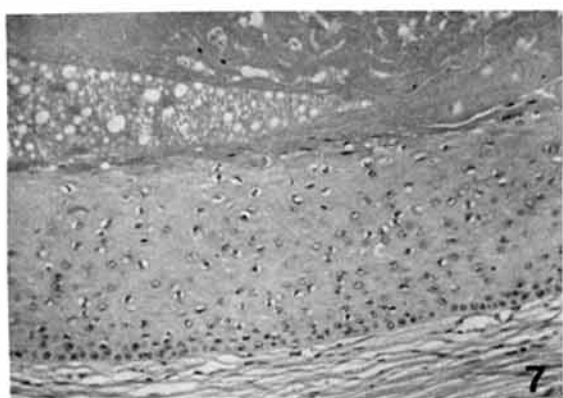


Fig. 7 The trichilemmal cyst consists of trichilemmal squamous epithelium and central abrupt amorphous keratinization without keratohyaline granule, taken from patient's son. (H&E, $\times 600$)

모발형 각질화를 보이며 종종 석회화도 동반되어 있고 (Fig. 4), 또한 몇개의 비교적 큰 종양에서는 squamous eddies를 형성하면서 경미하게 세포 이형성이 보이는 부분도 있으나 (Fig. 5) 이외의 세포분열이나, 괴사, 주변 조직으로 침투등의 악성화 소견은 찾아볼 수 없었고, 다만 부분적으로, 주위 진피에 터져나온 각질에 대한 이물 반응과 함께 염증반응이 동반되어 있었다. 이들 대부분의 소엽, 소주들의 가장 바깥층은 기저양 세포 (basaloid cell)들이 책상 배열 (palisading arrangement)을 하고 있으며 중간의 여러 층을 구성하는 난원형 또는 다각형의 세포들에서는 종종 투명한 세포질이 관찰되는데 이들

은 PAS (Periodic Acid Schiff) 염색에 강한 양성 반응을 나타냈고 중심부에서 보이는 각질화는 표피에서와 달리, keratohyaline granule을 형성하지 않는, 호산성, 무정형의 모발형 각질화이었다 (Fig. 6).

따라서 본 환자의 피부 병소는 모낭 말단부 (terminal hair follicle), 특히 외근모초의 협부에서 발생한 다발성 모낭종 및 증식성 모낭종양으로 진단되었다.

환자의 아들에서 보인 피부병변도 조직현미경 검사상 환자의 양성 병소와 동일한 보통의 모낭종양으로 판명되었다 (Fig. 7).

Table 1. Various terms in previous literature of PTT

Investigator	Term
Lund (1957) ¹⁵⁾	Subepidermal acanthoma (Acanthosis arising in an epidermal cyst)
Albertini (1962) ¹⁶⁾	Gutartiges verhorenendes Epitheliom der cutis
Wilson Jones (1966) ¹⁷⁾	Proliferating epidermoid cyst
Reed & Lamar (1966) ¹⁸⁾	Invasive hair matrix tumor of the scalp
Holmes (1968) ⁸⁾	Trichochlamydocyst, Trichochlamydocarcinoma
Pinkus (1969) ¹⁰⁾	Proliferating trichilemmal cyst
Korting (1969) ¹⁹⁾	Komplexer Haarschaft tumor der Kopfhaut
Shelley & Beerman (1970) ²⁰⁾	Hydatiform keratinous cyst
Dabska (1971) ²¹⁾	Giant hair matrix tumors
Albertini (1974) ¹⁶⁾	Keratoacanthoma spinocellulare seborrhoeicum endophyticum
Lever (1975) ¹¹⁾	Pilar tumor of the scalp Proliferating trichilemmal tumor
Janitz (1980) ²²⁾	Trichilemmal pilar tumor

*PTT: Proliferating Trichilemmal Tumor.

Table 2. Clinical and Pathologic findings of PTT on literatures

Author	Sex (M:F)	Age (year)	Duration (year)	Number	Size (cm)	Site	Association of **TC	Malignant transformation
Baptista et al ²⁾	5:9	40-80	2-50	1-6	1-10	Scalp (M/C)	+	-
Saida et al ³⁾	M	47	10	1	8	Scalp	+	+
Leppard et al ⁵⁾	2:1	51,59,59				Scalp (89%)	+	-
Miyairi et al ²⁵⁾	F	73	10	1	3	Scalp (89%)	-	-
Brownstein et al ⁴⁾	F (84%)	27-83	1/2-20		0.4-10	Scalp (90%)	-	-
Janitz et al ²³⁾	1:5	28-88	-25		0.2-8	Scalp & head	-	-
Mehregan et al ²⁴⁾	F	23	20	Multiple		Generalized	+	-
윤 외 ¹²⁾	F	66	10	1	8	Scalp	-	-
허 외 ¹³⁾	F	12	Several	1	1	Scalp	-	-
This case	M	64	40	Multiple	3	Commonly Scalp & back	+	-

* PTT (Proliferating trichilemmal tumor)

** TC (Trichilemmal cyst)

고 안

증식성 모낭종양은 보통 고령의 여성에서 주로 두피에 단일 병변으로 나타나는 피부 부속기 양성 종양으로서 간혹 몇개의 모낭종과 동반되어서 발생할 수도 있고¹⁻⁶⁾ 드물게는 악성화 하기도 한다.^{3,7-9)}

이 질환의 명칭은 피부 부속기의 복잡한 조직학적 구조 때문에 오래전부터 혼동되어 여러가지로 다양하게 불리어 왔으나(표 1) 1969년 Pinkus¹⁰⁾등이 그 구조를 상세히 기술하면서 모낭의 외근모초(outer root sheath)를 이루는 상피세포에서 기원했다하여 증식성 모낭종(proliferating trichilemmal cyst)이라 제안하였고 최근에는 증식성 모낭종양(proliferating trichilemmal

tumor)¹⁾으로도 쓰이며 이외에도 여러 주장들이 있어 아직까지 확실하게 통일된 명명은 없는 듯 하다.

증식성 모낭종양의 병리조직학 소견은 비교적 특징적으로 즉, 1) 중심부는 급격한 호산성의 무정형 각질화를 보이며 keratohyaline granule은 형성하지 않고 2) 그 주변부는 PAS 염색에 양성반응을 나타내는 glycogen을 풍부히 갖는 난원형 세포의 여러 층과 3) 가장 바깥층으로 책상 배열을 하는 기저양 세포가 있으며 4) 흔히 많은 squamous eddies와 세포 이형성등이 동반되기도 한다.

그러므로 이와는 감별 질환들로서 가장 중요한 것이 low grade의 편평세포암이며 그의 섬모기질종(pilomatricoma), Solid cystic (clear cell) hydradenoma, Proliferating epidermoid lesions(지루 각화증(seborrheic keratosis), 위암종성 과형성성 취소진(pseudoepitheliomatous hyperplasia of bromoderma), 옥도피부(iododerma), 심부진균증 등이 있다고 하였다⁴⁾. 본 증례는 많은 squamous eddies가 형성되면서 세포 이형성이 경미하게 동반되어 있는 곳이 있었으나 그의 악성화 소견은 관찰되지 않았고 많은 부위에서 석회화를 보였으나 섬모기질종(Pilomatricoma)때 볼 수 있는 shadow 세포는 전혀 발견되지 않아 비교적 쉽게 감별할 수 있었다.

전세계적으로 증식성 모낭종양이 보고된 예는 비교적 흔하지 않으며(약 90예) 국내에서는 윤¹¹⁾, 허¹²⁾등이 66세와 12세의 여성에서 두피에 단일병변으로 발생한 1예씩을 각각 보고한 것이 있다. 이들 보고예중 모낭종이 동반된 예는 더욱 드물어 11예 정도를 찾아볼 수 있었고²⁻⁶⁾ 거의 대부분에서 다수의 모낭종중 한개가 증식되어 종양을 형성한 경우였으며 외상과 염증, 이물반응이 동반되어 있었으므로 많은 학자들이 이러한 외상이나 염증이 증식을 유발시키는 인자일 것이라 추정하였다^{3-5,13)}. 본 예도 비교적 크기가 큰 종양의 주변부에서는 염증과 더불어 이물반응이 관찰되므로 이전 문헌들의 가정을 뒷받침해 주었으나 그들과 조금 다른 소견으로 증식성 종양 자체도 다발성을 보이며, 염증이나 외상의 기왕력 없이 직접 모낭에서부터 증식하여 종양을 형성한 일차 병소부위가 여러 곳에서 관찰되므로 본 예는 일차성과 이차성으로 발생한 종양들이 혼합되어 이루어진 것임을 생각해 볼 수 있었다.

이 질환은 환자가 병소를 자각한 후 그 크기와 숫자가

서서히 증가되는 경과를 보이며 문헌상 찾을 수 있었던 가장 긴 경과기간은 50년이었고²⁾ 본 예는 약 40년의 기간을 가지고 있었다. 또한 이의 경과 중에서 악성 변화를 일으킨 예는 상당히 드물어 입과결로의 전이가 발견된 5예^{3,7-9)}등의 보고가 있으며 Saida³⁾등은 이 변화도 증식 유발과 같은 원인에 의하리라 생각하였다.

본 질환에 동반된 모낭종은 주로는 다발성으로 나타나 약 30%에서 단발성을 보인다고 하며⁵⁾ 다발성 모낭종의 유전성은 Leppard^{5,14)}등에 의해 많은 가계조사와 함께 상염색체 우성 유전성이 제시되었다. 본 예는 확실치는 않으나 환자의 어머니에서 동일한 피부질환이 있었음이 추정되고 현재 27세의 아들에서도 환자와 같은 조직소견을 보이는 다발성 모낭종을 보이므로 우성 유전의 가족성 질환임을 시사하였다.

문헌상 이제까지 보고된 예중 가장 많은 수의 모낭종은 일본인에서 발생했던 59개이었고³⁾ 발생부위로는 손, 발바닥, 외음부, axillae와 groin을 제외한 피부 어느 부위라도 가능하다고 하며⁵⁾ 본 예도 비교적 많은 부위를 포함하면서 전신적으로 분포되었고 주로는 두피와 등에 집중되어 있었다.

표 2에서 문헌의 보고예들과 본 예를 비교 정리해 보았다.

결 론

피부에 각질화를 일으키면서 발생하는 낭성 변화에 대해서는 여러가지로 다양한 명칭이 사용되어 왔으며 이들의 정확한 발생기원적인 조직학적 구조가 밝혀짐에 따라 근래에는 비교적 특수한 호칭으로서, 모낭의 외근모초에서 발생한 낭성 종양을 증식성 모낭종양(proliferating trichilemmal tumor)이란 병명으로 쓰고는 있으나 현재 까지도 아직 하나로 정립된 명칭은 없다.

최근 저자들은 64세의 남자에서 손, 발바닥을 제외한 전 피부에 다발성으로 발생한 증식성 모낭종양이 다수의 모낭종과 동반되어 있었고 그 어머니와 아들에서도 동일한 소견을 보여 가족성을 시사하는 1예를 경험하고 문헌의 비교 고찰과 함께 보고하였다.

현미경 소견상으로는 모낭말단 부위의 외근모초에서 생긴 모낭성종양의 비교적 특징적이고 전형적인 병리소견을 보였으며 악성 변화는 관찰되지 않았다.

REFERENCES

- 1) Lever WF: *Histopathology of skin. 5 Auflage. Philadelphia Lippincott 1975*
- 2) Baptista AP: Silva LGE, Born MC: *Proliferating trichilemmal cyst, Journal of Cutaneous Pathology 1983; 10:178-187*
- 3) Saida T: Oohara K, Hori Y, Tsuchiya S: *Development of malignant proliferating trichilemmal cyst in a patient with multiple trichilemmal cyst. Dermatologica 166:203-208, 1983*
- 4) Brownstein MH, Arluk DJ: *Proliferating trichilemmal cyst; a simulant of squamous cell carcinoma Cancer 48:1207-1214, 1981*
- 5) Leppard GJ; Sanderson KV: *The natural history of trichilemmal cysts. Br J Derm 94: 379-390, 1976*
- 6) Stranc MF, Bennet MH, Melmed EP: *Pilar tumor of the scalp developed in hereditary sebaceous cyst. Br J Plast Surg 24:82-85, 1971*
- 7) Morioka S: *A peculiar type of hair follicle carcinoma. Nishinohon J Derm 48:1044-1049, 1981*
- 8) Holmes EJ: *Tumors of lower hair sheath. Common histogenesis of certain so-called "sebaceous cysts" acanthomas and "sebaceous carcinomas". Cancer 21, 234, 1968*
- 9) Peden JC: *Carcinoma developing in sebaceous cysts. Annals of Surg 128, 1136, 1948*
- 10) Pinkus H: *"Sebaceous cysts are trichilemmal cysts". Arch Dermatol 99, 544-55, 1969*
- 11) 윤대중, 임철환 : 증식성 모낭종 1예 *Korean J of Dermatology 20, Number 3, 1982*
- 12) 허미경, 이종무 : 두피의 Pilar tumor 1예, *KJP 14, 1980*
- 13) Segami M, Shigemi F, Takeda K, Tanaka M: *A case of multiple pilar cysts. Rinsho Hifuka 35, 667-670, 1981*
- 14) Leppard BJ, Sanderson KV: *Hereditary trichilemmal cysts Hereditary pilar cysts. Clinical and Experimental Dermatol 2, 23, 1977*
- 15) Lund H: *Tumors of the skin, Atlas of tumor pathology, Sect. 1, fasc. 2, Washington DC Armed Forces Institutes of Pathology 1957*
- 16) Albertini AV: *Histologische Geschwulst diagnose. 1. und 2. Auflage. Stuttgart: Thieme 1955 und 1974*
- 17) Wilson Jones, E: *Proliferating epidermoid cysts. ARch Dermatol 94:11-19, 1966*
- 18) Reed RJ, Lamar LM: *Invasive hair matrix tumors of the scalp. ARch Dermatol 94:310-316, 1966*
- 19) Korting GW, Hoede N: *Zum sogenannten "pilar tumor of the scalp. Arch Klin Exper Dermatol 234: 409-419, 1969*
- 20) Shelley WB, Berrman H: *Hydatiform keratious cyst; Clinical recognition of a benign proliferating epidermoid cyst. Br J Dermatol 87:279, 1970*
- 21) Dabska M: *Giant hair matrix tumor. Cancer 28:701-796, 1976*
- 22) Janitz J, Wiedersberg H: *Trichilemmal pilar tumors. Cancer 45:1594-1959, 1980*
- 23) Mehregan AH, Medenica M: *Pigmented follicular cysts. J of Cutaneous Pathology 9:423-427, 1982*
- 24) Miyairi H, Trkhashi S, Morohashi M: *proliferating trichilemmal cyst; an ultrastructural study. J of Cutaneous Pathology 11:274-281, 1984*
- 25) Mehregan AH: *Hardin I: Generalized follicular hamartoma. complicated by multiple proliferating trichilemmal cysts and pilar pits. Arch Dermatol 107:435-438, 1973*
- 26) McGavran MH, Binnington B: *Keratious cysts of the skin. ARch Dermatol Oct. 94, 499-508, 1966*

— Abstract —

Multiple Proliferating Trichilemmal Tumors with Ordinary Trichilemmal Cysts

—A case report—

In Sook Kim, M.D., Jin Hee Sohn, M.D.
Hye Seon Ahn, M.D., Jung Il Suh, M.D.
Hyo Sook Park, M.D., Soo Jo Kim*, M.D.
and Sook Ja Sohn*, M.D.

Department of Pathology, Dermatology*
National Medical Center

Proliferating trichilemmal tumor is one of rare benign tumors of the skin appendages, considering as hamartoma of the terminal hair follicle, isthmus segment of the outer root sheath.

We report a case of numerous proliferating trichilemmal tumors admixed with ordinary trichilemmal cysts with familial history in 64-year-old man. He has total 157 lesions, which are chiefly located in scalp (48), back

(32), and also face, neck, trunk, extremities.

Histologically, the tumor is composed of irregularly arranged and anastomosed trabeculae, lobules, or sheets of proliferated trichilemmal squamous epithelium with peripheral palisading of the basaloid cells. Several layers of squamoid or ovoid cells have PAS-positive clear cytoplasm. And it also shows abrupt amorphous,

trichilemmal keratinization. Some squamous eddies with mild cellular atypism are associated, but definite invasion or other evidence of the malignancy is not found. Usual multiple trichilemmal cysts are admixed with tumor and occasionally exhibit connection between them.
